ТАГРІССО У ПЕРШІЙ ЛІНІЇ ТЕРАПІЇ[1]
ПРИ ПОШИРЕНОМУ НДРЛ З МУТАЦІЄЮ В ГЕНІ EGFR

ТАГРІССО
осимертиніб

БЕЗПРЕЦЕДЕНТНІ РЕЗУЛЬТАТИ ПО ВБП І ЗАГАЛЬНІЙ ВИЖИВАНОСТІ

медіана ЗВ **38,6** місяців

порівняно з **31,8** місяців

при застосуванні гефітинібу/ерлотинібу (p=0,0462)[1,2,3]

НДРЛ — недрібноклітинний рак легень. EGFR — рецептор епідермального фактора росту; ВБП — виживаність без прогресування; ЗВ — загальна виживаність.

1. Інструкція для медичного застосування лікарського засобу Тагрісо (осимертиніб). Реєстраційне свідоцтво № UA/16232/01/01, № UA/16232/01/02, наказ МОЗ України № 921 від 09.08.2017 р. із змінами згідно з Наказом МОЗ України № 2759 від 30.11.2020 р. 2. Soria J-C, Ohe Y, Vansteenkiste J, et al.; FLAURA Investigators. Osimertinib in untreated EGFR-mutated advanced non–small-cell lung cancer. N Engl J Med. 2018;378(2):113–125. 3. Suresh S. Ramalingam, et al., Overall Survival with Osimertinib in Untreated,EGFR-Mutated Advanced NSCLC. N Engl J Med 2020; 382:41–50

Коротка інформація щодо медичного застосування препарату ТАГРІССО (осимертиніб).
Склад: діюча речовина: osimertinib; 1 таблетка, вкрита плівковою оболонкою, містить: 40 мг або 80 мг осимертинібу. **Фармакотерапевтична група:** Антинеопластичні засоби. Інгібітори протеїнкінази. Код АТХ: L01X E35. Фармакологічні властивості. Осимертиніб належить до інгібіторів тирозинкінази (ІТК). Препарат є необоротним інгібітором рецепторів епідермального фактора росту (EGFR), що містять сенсибілізуючі мутації (EGFRm) та мутацію ІТК-резистентності T790M. **Показання.** Тагрісо як монотерапію застосовують дорослим пацієнтам: як терапію першої лінії місцевопоширеного або метастатичного недрібноклітинного раку легень (НДКРЛ) з активуючими мутаціями рецептора епідермального фактора росту (EGFR); для лікування місцевопоширеного або метастатичного НДКРЛ з позитивним статусом мутації T790M EGFR. **Протипоказання.** Підвищена чутливість до діючої речовини або до будь-якої з допоміжних речовин. Не слід застосовувати разом з препаратом Тагрісо звіробій. Тагрісо не слід застосовувати під час вагітності. Годування грудю слід припинити під час лікування препаратом Тагрісо. Дивись повну інструкцію для медичного застосування. **Побічні реакції.** Більшість побічних реакцій відповідали критеріям 1 або 2 ступеня тяжкості. Найбільш частими побічними реакціями (ПР) були діарея (49%) та висип (47%). Побічні реакції 3 та 4 ступенів тяжкості в обох дослідженнях становили 9,7% та 0,9% відповідно. У пацієнтів, які приймали препарат Тагрісо у дозі 80 мг на добу, зменшення дози внаслідок ПР мало місце у 2,1% пацієнтів. Випадки відміни препарату внаслідок побічної реакції становили 4,3%. Окремими ПР, які вимагають уваги, в дослідженнях були інтерстиціальна хвороба легень (частота виникнення 1,8% серед пацієнтів азійського походження (але не японців), та 2,9% серед пацієнтів неазійського походження); подовження інтервалу Q–Tc (в 0,9% пацієнтів було виявлено інтервал Q–Tc, довший 500 мс, а в 3,6% пацієнтів відзначалося збільшення порівняно з вихідним значенням інтервалу Q–Tc більше як на 60 мс. Детальний опис побічних реакцій наведено у повній інструкції для медичного застосування препарату. **Спосіб застосування та дози.** Дивись повну інструкцію для медичного застосування. Рекомендована доза становить 80 мг осимертинібу один раз на добу до прогресування хвороби або розвитку неприйнятної токсичності. Препарат Тагрісо потрібно приймати в один і той же час дня, незалежно від прийому їжі. Залежно від індивідуальної безпеки та переносимості може виникнути потреба у перериванні прийому та/або зменшенні дози препарату Тагрісо. Детальні настанови з корекції дози препарату на ведено у повній інструкції для медичного застосування. **Взаємодія з іншими лікарськими засобами.** Потужні індуктори CYP3A4 можуть спричиняти зниження впливу осимертинібу. Для отримання більш детальної інформації перед призначенням слід ознайомитись з повною інструкцією для медичного застосування лікарського засобу. **Категорія відпуску.** За рецептом. **Упаковка.** По 10 таблеток у блістері; по 3 блістери у картонній коробці. Реєстраційні посвідчення № UA/16232/01/01, UA/16232/01/02 від 09.08.2017 р. до 09.08.2022 р. **Ця інформація для лікарів. Призначена тільки для поширення на семінарах, конференціях, симпозіумах із медичної тематики, а також для розміщення у спеціалізованих виданнях, призначених для медичних установ і лікарів.**
Якщо у Вас, у Вашого пацієнта, родича було відмічено виникнення побічної реакції чи випадок відсутності ефекту на будь-який з продуктів компанії АстраЗенека, будь ласка, повідомте про це в ТОВ «АстраЗенека Україна» одним із наведених нижче способів.
Це можливо за тел.: +38 (044) 391-52-82 (запросити відповідального за фармаконагляд) або електронною поштою PatientSafety.Ukraine@astrazeneca.com
Також ви можете повідомити нам дану інформацію за посиланням: https://contactazmedical.astrazeneca.com/content/astrazeneca-champion/ua/uk/amp-form.html (виберіть мову та опцію — «повідомити про побічну реакцію»).
Запити, що стосуються медичної інформації, направляйте, будь ласка, за адресою https://contactazmedical.astrazeneca.com/content/astrazeneca-champion/ua/uk/amp-form.html (виберіть опцію «запит медичної інформації»).
Також запит можна відправити електронною поштою: Ukraine-Medinfo@astrazeneca.com
Текст складено згідно з Інструкцією для медичного застосування, затвердженою Наказом МОЗ України № 921 від 09.08.2017 р. зі змінами згідно з Наказом МОЗ України № 2759 від 30.11.2020 р. Дата останнього перегляду 30.11.2020 р.
Тагрісо — торгова марка, власність компанії АстраЗенека.
© AstraZeneca 2017–2021
За повною інформацією звертайтеся до ТОВ «АстраЗенека Україна»:
01033, м. Київ, вул. Сім'ї Прахових, 54, тел.: +38 (044) 391-52-82, факс: +38 (044) 391-52-81.

AstraZeneca

УДК 616.24+616-006

DOI: 10.32471/umj.1680-3051.143.209157

Таргетна терапія недрібноклітинного раку легені з рідкісними мутаціями гена *EGFR*

О.А. Суховерша

Комунальне некомерційне підприємство «Міська клінічна лікарня № 4» Дніпровської міської ради, Дніпро, Україна

Анотація. Препаратами вибору для лікування пацієнтів із недрібноклітинним раком легені (НДРЛ) з мутаціями EGFR є інгібітори тирозинкінази (ІТК) EGFR. Більшість клінічних досліджень з цими препаратами обмежені пацієнтами з поширеними активуючими мутаціями EGFR: делеції екзону 19 та точкова мутація екзону 21 L858R. Однак у значної частки пацієнтів із НДРЛ визначають рідкісні мутації EGFR, які мають різну чутливість до різних ІТК EGFR. Завдяки своїй молекулярній структурі осимертиніб має ширші інгібуючі профілі, ніж засоби I покоління. Однак нестача клінічних даних, неоднорідність рідкісних мутацій та існування комплексних мутацій часто ускладнюють рішення щодо лікування цієї групи пацієнтів. Наведені клінічні дані щодо ефективності застосування ІТК III покоління, зокрема осимертинібу, у пацієнтів із НДРЛ та рідкісними та комплексними мутаціями EGFR. Окрема увага присвячена питанню лікування цієї групи пацієнтів в умовах активної фази захворювання на COVID-19, у тому числі наведено результати власних спостережень.

Ключові слова: недрібноклітинний рак легені, ген *EGFR*, мутації гена *EGFR*.

Вступ

Протягом останніх 40 років рак легені (РЛ) є провідною причиною онкологічної смертності у світі, спричинюючи до 1,5 млн випадків смерті щорічно. Близько 80–85% випадків РЛ припадає на недрібноклітинний РЛ (НДРЛ), що включає такі гістологічні підтипи, як залозиста, плоскоклітинна та крупноклітинна карцинома. На сьогодні досягнуто значних успіхів у розумінні канцерогенезу РЛ, особливо його недрібноклітинного варіанту, коли онкогенним драйвером розвитку онкологічного процесу часто виступає гіперактивація рецептора епідермального фактора росту (epidermal growth factor receptor — EGFR, також відомого як HER1 або ErbB1) [1].

EGFR відіграє важливу роль у нормальних біологічних процесах, включаючи проліферацію та міграцію клітин, а у разі гіперактивації внаслідок мутації бере активну участь у процесах канцерогенезу [2–4]. EGFR складається з позаклітинного лігандзв'язувального домену, гідрофобної трансмембранної ділянки, внутрішньоклітинного домену рецепторної тирозинкінази та С-кінцевого домену. EGFR є трансмембранним рецептором, який ініціює сигнальний каскад за допомогою димеризації, ініційованої лігандами, що активує тирозинкінази та множинні ефектори нисхідного шляху. EGFR активує реакції фосфорилювання, стимулюючи сигнальні каскади, які в тому числі залучені у процеси ембріогенезу та диференціювання стовбурових клітин [5–8].

За результатами метааналізу, мутації EGFR виявляють у >30% пацієнтів із НДРЛ, що походять зі Східної Азії, і лише у 10% хворих європеоїдної раси та тих, що мешкають на інших континентах. Частота мутації EGFR при аденокарциномі легені досягає 15–20% у пацієнтів із країн Європи та Північної Америки і 65–70% — із країн Південно-Східної Азії [9, 10]. Найчастіше мутації EGFR відмічають при аденокарциномі у некурців [10, 11]. РЛ у некурців становить 25% випадків РЛ в світі (10–15% — у західних країнах) і займає 7-ме місце серед причин смерті внаслідок онкологічних захворювань. Частка РЛ у некурців становить >50% випадків раку у жінок в Східній Азії і тільки 2–6% — у чоловіків в західних країнах [10]. В Україні поширеність EGFR-мутації серед пацієнтів із неплоскоклітинним РЛ становить 20% [12].

Мутації EGFR можуть призводити до лігандзалежної активації рецептора, внаслідок чого сигнал, який активує проліферацію клітин, передається без приєднання ліганда до рецептора. Таким чином, відбувається гіперактивація EGFR-сигнального каскаду, що реалізується у вигляді безперервного передавання сигналу через EGFR, та, відповідно, патологічної проліферації клітин і в результаті — розвитку онкологічної патології.

Ген *EGFR* складається з 28 екзонів, з яких екзони 18–21 кодують «щілину» АТФ-зв'язувального домену тирозинкінази. У 2004 р. соматичні мутації в екзонах 18–21 гена *EGFR*, які спричиняли незалежну від ліганду активацію тирозинкінази EGFR, виявлені у пухлинній тканині при НДРЛ [13, 14]. Основна увага була прикута до двох найбільш поширених онкогенних мутацій у каталітичному домені EGFR: в екзоні 19 (Del746–750) (46% випадків) та в екзоні 21 (L858R) (38%) [15, 16]. Делеції в екзоні 19 призводять до усунення амінокислот із послідовності, включаючи лейцин (L) в кодоні 747, аргінін (R) в кодоні 748, глутамінову кислоту (E) в кодоні 749 та аланін (A) в кодоні 750 (ΔLREA) Точкова мутація в екзоні 21 призводить до заміни лейцину (L) на аргінін (R) у кодоні 858 (L858R). Ці активуючі або драйверні мутації є онкогенними у зв'язку з конститутивною тирозинкіназною активацією EGFR і відповідають за розвиток та прогресування близько 90% випадків аденокарциноми легені, що мають EGFR-мутацію [17–19]. Загалом мутації Del19 та L858R прийнято називати класичними, або поширеними мутаціями.

Окрім цього, на сьогодні за допомогою секвенування виявлено та вивчено >200 різних онкогенних мутацій EGFR, що мають значення для розвитку, прогресування та прогнозу перебігу онкологічного процесу. Однак їх частка становить лише 15–23% випадків НДРЛ з мутаціями EGFR, тому ці мутації прийнято відносити до рідкісних. Рідкісні мутації EGFR є гетерогенною групою, серед яких вирізняють мутацію G719X у 18-му екзоні; S768I в 20-му екзоні; інсерції у 20-му екзоні, мутацію L861Q у 21-му екзоні та ін. (рис. 1) [20, 21].

Рідкісні мутації можуть виникати окремо або разом із класичною або рідкісною мутацією EGFR (комплексна або складова мутація) [22]. Цікаво, що сучасні дані про мутації EGFR у зразках пухлини аденокарциноми з порталу даних Genomic Data Commons Національного інституту раку США (National Cancer Institute) свідчать про те, що частота рідкісних мутацій може бути значно вищою, ніж повідомлялося раніше, що пов'язано з вдосконаленням технологій секвенування [23]. З 83 зразків аденокарциноми легені, які мають позитивний результат на мутацію EGFR, 28% мали мутації L858R, 28% — мутації Del19. Решта 44% — рідкісні мутації. Слід зазначити, що спеціальні діагностичні набори для виявлення мутацій виявляють лише ті мутації, для виявлення яких вони створені, а отже, недооцінюють поширеність інших рідкісних мутацій.

З-поміж рідкісних, мутації G719X, S768I та L861Q в екзонах 18, 20 та 21 є найпоширенішими; в нещодавньому дослідженні вони виявлені як одиничні мутації у 14; 4 та 9% усіх пацієнтів із аденокарциномою легені, що містять рідкісні мутації EGFR, відповідно [24]. Багато дослідників також повідомляли про високу частоту (23–43% рідкісних мутацій EGFR) мутацій Ins20 [25, 26]. Окрім точкових мутацій, делецій та інсерцій, нещодавно виявлені більш складні мутації EGFR, які також включають дуплікації в екзонах 18–25 домену кінази [26] та мутації, що сприяють димеризації EGFR, зачіпаючи N-кінець EGFR, який може взаємодіяти з різними партнерами при димеризації [27, 28]. Рідкісні мутації EGFR також виявлені у позаклітинному домені EGFR, кодованому екзонами 2–15 [21, 29].

Рисунок 1 Структура EGFR та частота мутацій EGFR при РЛ відповідно до даних останніх великих досліджень. Адаптовано з [21]

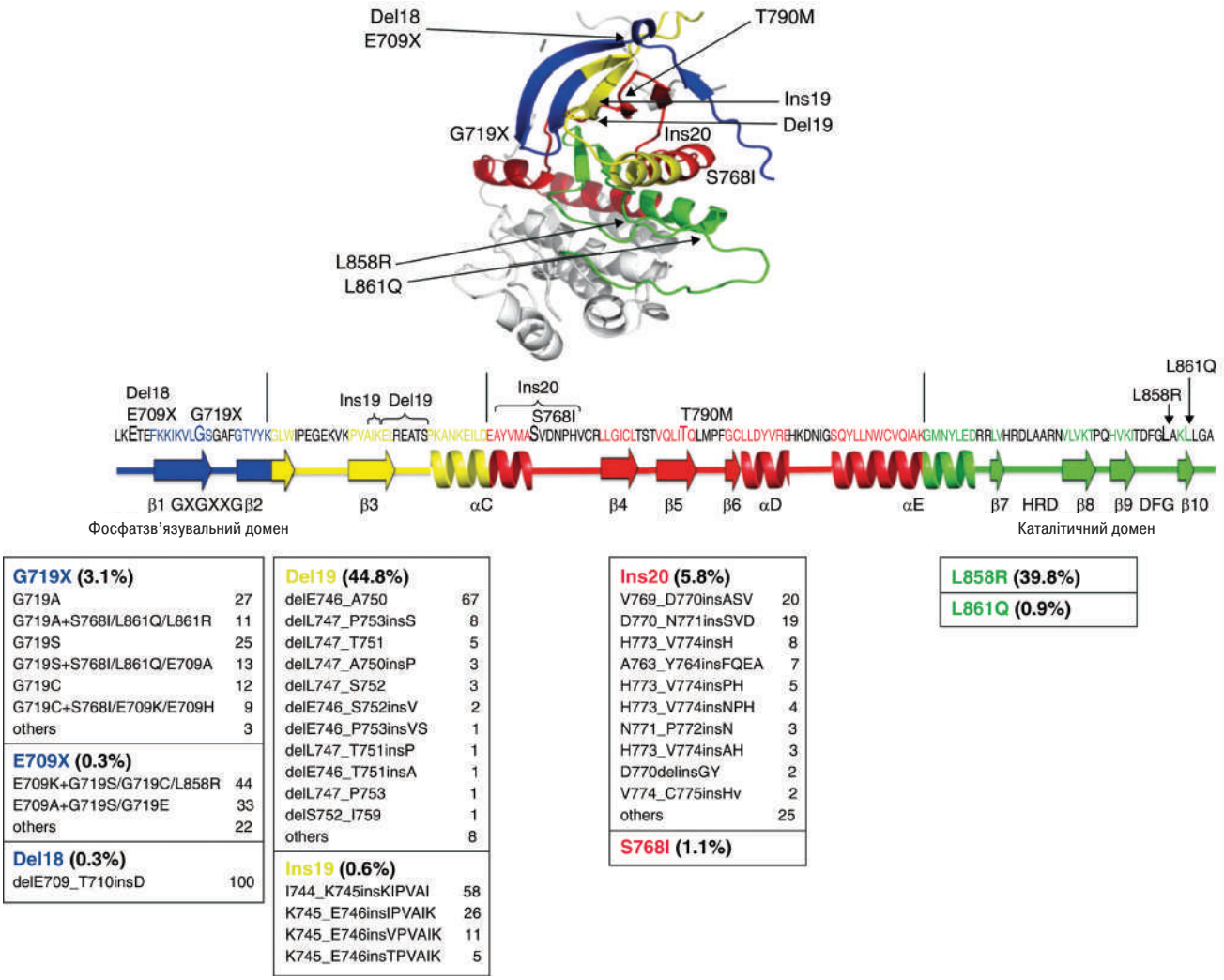

Лікування пацієнтів із НДРЛ та рідкісними мутаціями EGFR

Успіхи у лікуванні хворих на НДРЛ з мутаціями EGFR є справжнім проривом у терапії РЛ. Блокада EGFR за допомогою специфічних інгібіторів тирозинкінази (ІТК) може зумовлювати виражену реакцію з боку пухлини при НДРЛ та, відповідно, покращення прогнозу перебігу захворювання та якості життя пацієнтів [30, 31].

За деяким винятком мутації, що охоплюють екзони 18, 19 та 21, є чутливими до лікування ІТК, а мутації, що зачіпають 20-й екзон, здебільшого нечутливі до такої терапії [32]. Крім того, у 50–60% випадків після терапії ІТК можуть розвиватися вторинні мутації, зокрема точкова мутація в 20-му екзоні T790M. Мутація T790M є основним механізмом формування набутої резистентності до терапії ІТК EGFR I та II покоління [33].

Наразі лікування пацієнтів із рідкісними мутаціями є суттєвою проблемою. Аналіз результатів ряду клінічних досліджень та точки зору окремих авторів демонструє практично повну відсутність ефекту від застосування ІТК I покоління для лікування пацієнтів із рідкісними мутаціями EGFR. Показники виживання без прогресії (ВБП) захворювання коливалися в межах 1,3–6,3 міс, що гірше за результати лікування за допомогою хіміотерапії [34]. Саме тому хіміотерапія розглядалася як метод вибору під час лікування цієї групи пацієнтів.

Упродовж останніх років відмічено окремі позитивні результати лікування пацієнтів із рідкісними мутаціями EGFR ІТК II покоління (афатиніб): які опубліковані J.C. Yang та співавторами в 2015 р., однак ці результати отримано лише для хворих азіатського походження [35, 36], а невелика кількість спостережень цих авторів не дозволяє робити висновки щодо достовірності отриманих результатів [34].

Результати терапії пацієнтів з точковими мутаціями у 20-му екзоні при застосуванні ІТК I–II покоління також є незадовільними. Схожа картина відмічена і для НДРЛ з точковими мутаціями L861Q у 21-му екзоні. Показники ВБП не перевищують 8,2 міс. Також відсутній ефект від ІТК I та II покоління за наявності інсерцій у 20-му екзоні. У такому разі показники ВБП взагалі не перевищують 3 міс [34].

Упродовж останніх років започатковано низку досліджень ефективності ІТК III покоління для лікування хворих на НДРЛ з рідкісними мутаціями EGFR. Високу ефективність та перспективність застосування демонструє ІТК III покоління осимертиніб. Мабуть, найбільшим за обсягом в останні роки є дослідження Y. Qin та співавторів із Шанхайского онкологічного центру [37]. У роботі проаналізовано молекулярну структуру близько 25 тис. пацієнтів із НДРЛ та мутацією EGFR. Загалом виявлено 547 випадків мутацій з інсерцією в 20-му екзоні. Далі проведено секвенування відібраних 547 випадків мутацій із щонайменше 1 епізодом EGFR e20ins (2,24%). Більшість інсерцій полягали у «вставці» 1–3 амінокислот. Найчастіше відмічали інсерції p.A767_V769dup (25,1%; n=145): p.S768_D770dup (17,6%; n=96). Спектр виявлених інсерцій та інших генетичних альтерацій налічував >10 варіантів. Серед 547 хворих було 52,7% жінок (288): морфологічно переважали аденокарциноми (77,9%). В основному представлені місцево-поширені та метастатичні форми раку. Лікування із застосуванням ІТК EGFR отримували 65 пацієнтів, зокрема: ІТК I покоління — 51 хворий; афатиніб — 10 пацієнтів; позіотиніб (poziotinib NOV120101, HM781–36B) — 12 хворих; осимертиніб — 22 пацієнти. Слід зауважити, що позіотиніб та осимертиніб нале-

жать до ІТК III покоління. Результати лікування — ВБП — оцінювали залежно від варіанту мутації та препарату, що застосовували. Найкращі результати щодо ВБП отримано в групі пацієнтів, що застосовували осимертиніб. Серед 65 хворих, які лікувалися ІТК, 15 пацієнтів отримували щонайменше 2 ІТК послідовно. Саме осимертиніб у 2-й лінії терапії продемонстрував найвищу ефективність. У якості наочного прикладу автори дослідження представили клінічний випадок. Хворий із НДРЛ IV ст. з наявністю інсерції в 20-му екзоні EGFR (p.A763_Y764insFQEA) отримував послідовну терапію з використанням різних ІТК. Хворому проводили періодичний геномний моніторинг зразків пухлини, плазми крові та спинномозкової рідини. У якості 1-ї лінії терапії пацієнт отримував гефітиніб протягом 9 міс, допоки не розвинулася резистентність до цього препарату, обумовлена появою мутації T790M. У якості 2-ї лінії терапії застосовано осимертиніб, який хворий приймав 7 міс, поки не було виявлено метастази в головний мозок. При цьому зафіксовано різке підвищення рівня інсерції EGFR (p.A763_Y764insFQEA — 53%) та одночасне збільшення копій онкогенів MET та MYC. Ці поєднані зміни могли бути причиною поширення метастазів у головний мозок. Тому пацієнту додатково до осимертинібу призначений AZD3759 — ІТК EGFR, який спеціально розроблявся для застосування у разі поширення метастазів у головний мозок при мутаціях MET. Завдяки цій комбінації хворий був стабільним протягом 9 міс. Автори дослідження вважають, що це може бути прикладом поетапного етіопатогенетичного лікування хворого з інсерцією у 20-му екзоні.

Нещодавнє дослідження B. van Veggel та співавторів з Нідерландів також було присвячене вивченню ефективності осимертинібу у пацієнтів із НДРЛ IV стадії та інсерцією в 20-му екзоні [38]. У дослідження включено 21 пацієнта, які отримували терапію осимертинібом (80 або 160 мг). Варто зазначити, що у 11 з цих пацієнтів виявлено метастази в головний мозок. 17 хворих отримували поетапну терапію, у якості I лінії для 13 з них обрано хіміотерапію препаратами платини, 3 пацієнти отримували ІТК EGFR (1 — гефітиніб, 2 — афатиніб) та 1 пацієнт — люмінеспіб (HSP-90-інгібітор). Середня тривалість лікування становила 4 міс. Секвенування пухлин показало наявність інсерцій в ділянці між Ala767 та Gly779. Найчастіше відмічали такий варіант інсерцій, як Ala767_Val769dup (n=4). Також у 8 випадках з 13 (62%) виявили комутації TP53. Автори відмічають, що в ході терапії було досягнуто певних результатів. Так, зареєстровано 1 часткову відповідь, 17 випадків стабілізації перебігу захворювання та лише 3 випадки прогресування. Медіана ВБП становила 3,6 міс (95% довірчий інтервал (ДІ) 2,6–4,5) і не залежала від наявності комутацій. При цьому загальне виживання (ЗВ) становило 8,7 міс (95% ДІ 1,1–16,4). Частота об'єктивної відповіді (ЧОВ) була низькою і становила лише 5%. Однак у 14 із 21 пацієнта (67%) відмічали зменшення розмірів пухлини. Базуючись на отриманих даних, автори дослідження дійшли висновків, що, на відміну від ІТК I та II покоління, осимертиніб має обмежену ефективність у лікуванні хворих із EGFR з інсерцією в 20-му екзоні. Відтак дослідження дієвості осимертинібу у цієї групи пацієнтів потребує подальших широкомасштабних клінічних досліджень.

В останні роки започатковано проведення рандомізованих клінічних досліджень ефективності ІТК III покоління при терапії пацієнтів із НДРЛ та рідкісними мутаціями EGFR. Однією з перших таких робіт стало дослідження корейських вчених — KCSG-LU15-09, у якому взяли участь 36 пацієнтів (22 чоловіки та 14 жінок) [39]. Проведене секвенування зразків виявило основні рідкісні мутації EGFR: G719X у 18-му екзоні (53%); L861Q в 21-му екзоні (25%); S768I в 20-му екзоні (22%). У якості 1-ї лінії терапії осимертиніб (80 мг) отримували 22 (61%), у якості 2-ї лінії — 11 (31%) та в якості 3-ї лінії — 3 (8%) пацієнти. Редукцію пухлини після застосування осимертинібу спостерігали у 28 (78%) пацієнтів. При цьому середній показник редукції пухлини становив 44%. Найкращі показники ЧОВ та медіани ВБП спостерігали для мутацій L861Q (21-й екзон), S768I (20-й екзон). Відповідно до отриманих результатів ЧОВ становила 50% (18 з 36 пацієнтів), а медіана ВБП — 8,2 міс. Медіана тривалості відповіді на лікування становила 11,2 міс. Профіль безпеки терапії був прийнятним. Так, виявлено лише побічні ефекти 1–2-го ступеня, а саме: висипання — у 31%, свербіж — у 25%, зниження апетиту — у 25%, діарея — у 22%, задишка — у 22% пацієнтів. У цілому авторами зроблено висновок про високу ефективність та прийнятний профіль безпеки осимертинібу в лікуванні рідкісних мутацій EGFR.

Ще одне рандомізоване дослідження II фази ECOG-ACRIN 5162 присвячене вивченню ефективності осимертинібу (в дозі 160 мг) при лікуванні НДРЛ з мутаціями в 20-му екзоні [40]. У дослідження включено 21 пацієнта, з них — 15 жінок, у яких вивчено субструктуру мутацій в 20-му екзоні. Відповідно до отриманих результатів у 1 пацієнта зареєстрована повна відповідь на лікування, у 4 — часткова відповідь, у 12 (60%) — стабілізація перебігу захворювання. ЧОВ становила 25%, медіана ВБП — 9,7 міс. Токсичність терапії осимертинібом була невисокою. Так, відмічали небажані явища 1–2-го ступеня, а саме: діарею (76%), слабкість (67%), тромбоцитопенію (67%), анемію (43%), лейкопенію (43%), анорексію (43%). Серед небажаних явищ 3-го ступеня зафіксовані слабкість (10%), анемія (10%), подовження інтервалу *Q–Tc* (10%), анорексія (5%). Лише в 1 випадку зареєстровано небажане явище 4-го ступеня — дихальна недостатність.

У ході нещодавнього ретроспективного дослідження оцінено ефективність застосування осимертинібу у 51 пацієнта з НДРЛ та з рідкісними мутаціями EGFR, 20 з яких раніше не отримували жодної системної терапії [41]. Медіана тривалості лікування становила 5,8 та 19,3 міс для пацієнтів із G719X (n=4) та L861Q (n=10) відповідно. Крім того, дослідження показують, що пацієнти з комплексними рідкісними мутаціями EGFR відповідають на лікування осимертинібом в умовах рутинної клінічної практики. Наприклад осимертиніб продемонстрував ефективність при застосуванні у пацієнта із НДРЛ із подвійною рідкісною мутацією EGFR 19Del/L643V [42].

Крім того, в недавньому дослідженні описано активність осимертинібу у пацієнта з мутацією S768I, який мав лептоменінгеальні метастази [43]. Про аналогічний клінічний випадок успішного лікування пацієнта з лептоменінгеальними метастазами при НДРЛ осимертинібом 160 мг повідомлено для мутацій EGFR G719S та L861Q — через 1 міс лікування досягнута відповідь на терапію, а хворобу вдалося стабілізувати на час спостереження — 1 рік [44]. Потенційна активність щодо метастазів у центральну нервову систему є особливо важливим фактором вибору ІТК для лікування рідкісних мутацій EGFR, оскільки нещодавнє, хоч і невелике, дослідження показало, що рідкісні мутації EGFR є відносно поширеними (54%) у метастазах у центральну нервову систему у пацієнтів із НДРЛ з мутаціями EGFR [45].

Хоча дані обмежені, загалом рідкісні мутації вірогідно чутливіші до осимертинібу, ніж до ІТК I покоління, відповідно до даних доклінічних досліджень. Відносна чутливість значно варіює від мутації до мутації [46]. Загалом такі рідкісні мутації EGFR, як L774X, R776X, V786M та Q787Q чутливіші до осимертинібу, ніж ІТК I покоління в умовах доклінічних досліджень [28]. Так, доклінічні дані вказують на високу чутливість таких мутацій до осимертинібу: з 69 комплексних мутацій EGFR 45 були дуже чутливими до осимертинібу.

Вплив комутацій на ефективність лікування ІТК EGFR пацієнтів із НДРЛ

Цікавим також є питання впливу комутацій на ефективність лікування ІТК EGFR. Практично в усіх дослідженнях, які аналізували раніше, відмічені численні випадки таких поєднань. Експресія PD-L1 і мутації EGFR при НДРЛ не є взаємовиключними.

Застосування осимертинібу у якості 1-ї лінії терапії є клінічно ефективним у пацієнтів із поширеним НДРЛ EGFRm, незалежно від статусу PD-L1-експресії. Ці висновки містяться в спеціальному дослідженні канадської групи онкологів H. Brown та співавторів, результати якого опубліковані у 2018 р. [47].

Z. Wang та співавтори у дослідженні BENEFIT, також опублікованому у 2018 р., продемонстрували негативний вплив комутацій на ефективність лікування ІТК I покоління (гефітиніб) пацієнтів із НДРЛ та мутацією EGFR [48].

G.G. Lai та співавтори повідомили про результати лікування 26 пацієнтів із мутаціями EGFR та MET [49]. Високий рівень копій онкогена *MET* істотно не впливав на ефективність терапії ІТК EGFR, за винятком пацієнтів із ампліфікаціями онкогена *MET*. Ав-

тори рекомендують для цих випадків комбінацію ІТК EGFR з інгібіторами MET.

Аналогічній проблемі присвячене багатоцентрове відкрите рандомізоване дослідження фази Ib TATTON, розпочате у 2018 р. [50]. У ньому для лікування пацієнтів із НДРЛ EGFRm та ампліфікацією MET застосовуються ІТК III покоління (осимертиніб) та інгібітор MET саволітиніб. Згідно з отриманими проміжними результатами ЧОВ була кращою у пацієнтів із ампліфікацією онкогена MET, що раніше не застосовували ІТК EGFR III покоління, незалежно від статусу мутації T790M.

При цьому відповідь на терапію із застосуванням осимертинібу виявляли навіть при складних мутаціях. Слід відмітити, що вибірка пацієнтів була невеликою, тому потрібні подальші дослідження. У дослідженні AURA фази I/II 5 пацієнтів із комплексними мутаціями G719X та/або S768I лікували осимертинібом; з них 2 відповіли на терапію, а 3 досягли стабілізації захворювання [51]. Крім того, серед пацієнтів із комплексними мутаціями G719A та L861Q, у яких після прогресування захворювання також ідентифікована мутація T790M, один пацієнт досягнув подальшої тривалої часткової відповіді при застосуванні осимертинібу [52]. У повідомленнях про окремі клінічні випадки показано, що осимертиніб активний проти рідкісних комплексних мутацій H833V/H835L/R670W [53], а стійкий контроль над захворюваннями за допомогою осимертинібу вдалося досягти у випадку комплексних мутацій H773L/V774M [20, 54].

Наявність комутацій також може розглядатися у якості прогностичного фактора, а не тільки як показання до зміни схеми терапії.

Як продемонстрували в своєму дослідженні J. Roeper та співавтори, комутація TP53 у пацієнтів з EGFRm НДРЛ є незалежним негативним предиктивним фактором щодо ВБП і ЗВ [55]. Водночас, враховуючи високу частоту виявлення мутації TP53 та її вплив на результати таргетної терапії ІТК, розпочато перше рандомізоване дослідження комбінації ІТК III покоління (осимертиніб) з хіміотерапією (препарати платини+етопозид). Результати наразі невідомі.

Таким чином, проблема лікування НДРЛ із рідкісними мутаціями EGFR залишається складною, однак вже є певні зрушення в напрямку її вирішення.

Застосування ІТК в період гострої фази перебігу COVID-19

РЛ залишається одним із найбільш летальних злоякісних новоутворень, що частково обумовлено наявністю метастазів на момент встановлення діагнозу. Без лікування прогноз метастатичного НДРЛ є несприятливим — медіана загального виживання становить 7 міс [56]. Агресивність злоякісних новоутворень легені однозначно не дозволяє відмовитися або відкласти протипухлинну терапію. Таким чином, очікуючи конкретних доказових настанов, комплексне ведення пацієнтів із РЛ під час пандемії COVID-19 повинно передбачати особливу та ретельну увагу до їх клінічних та рентгенологічних легеневих симптомів, більше, ніж для пацієнтів з іншими типами пухлин [57].

Сьогодні з'явилися численні рекомендації щодо адаптації терапії раку, в тому числі для НДРЛ, до нової коронавірусної реальності. Варто зазначити, що ці рекомендації здебільшого стосуються процесу організації діагностики та лікування пацієнтів, також певна увага приділяється особливостям вибору терапевтичної стратегії в умовах пандемії COVID-19 з метою зниження ризиків зараження. Основою цих підходів є зменшення кількості втручань та взаємодій, тим самим знижуючи ризик інфікування. Втім, питанню лікування пацієнтів із НДРЛ від основного захворювання у випадку їх інфікування COVID-19 присвячено значно менше уваги. При цьому для пацієнтів із злоякісними новоутвореннями, особливо із РЛ, характерний значно тяжчий перебіг COVID-19, включаючи вищі показники госпіталізації та смертності порівняно із загальною популяцією [58–61]. Так, у пацієнтів із COVID-19, хворих на рак, ризик тяжкого перебігу захворювання вищий в усіх випадках. Пацієнти з РЛ мали найвищу частоту несприятливих подій (госпіталізація та смерть). Пацієнти, які перенесли операцію, мали більш високий ризик тяжкого перебігу захворювання, тоді як пацієнти, які проходили лише променеву терапію, не продемонстрували суттєвих відмінностей щодо ризику тяжкого перебігу порівняно з пацієнтами без раку. Ці результати вказують на те, що пацієнти з раком виявляються більш вразливими до спалаху SARS-CoV-2 [58]. Загалом пацієнти з РЛ мають вищий ризик смертності від COVID-19, ніж хворі загальної популяції [62].

Наразі немає доказів того, що пацієнти, які отримують лікування ІТК щодо НДРЛ, мають підвищений ризик серйозних ускладнень COVID-19 порівняно з іншими терапевтичними підходами, що застосовуються при цій локалізації [63].

Експерти Європейського товариства медичної онкології (European Society for Medical Oncology — ESMO) в рамках мультидисциплінарного консенсусу щодо лікування пацієнтів із раком під час пандемії COVID-19, відповідаючи на запитання «Чи слід призупиняти терапію ІТК під час активної фази інфекції SARS-CoV-2 у пацієнта?», дійшли наступних висновків: при тяжкому перебігу COVID-19 доцільно відмовитися від терапії ІТК у пацієнтів із онкологічно стабільним захворюванням, поки пацієнт не одужає; застосування ІТК можна не переривати у пацієнтів із менш тяжким перебігом COVID-19 або у тих, у кого виявлено пухлини великого розміру із таргетними мутаціями з високим ризиком прогресування захворювання після припинення застосування ІТК [64].

Більшість пацієнтів, які раніше відповідали на терапію із застосуванням ІТК, залишатимуться стабільними протягом декількох тижнів. Очевидно, слід враховувати тяжкість інфекційного синдрому SARS-CoV-2. Слід зазначити, що попередні дані з реєстрів CCC19 та TERAVOLT не встановили асоціації між нецитотоксичними, таргетними методами лікування та смертністю, пов'язаною з COVID-19 [59, 65]. Отже, застосування ІТК не слід переривати у пацієнтів на перших тижнях терапії та без повністю встановленої відповіді на терапію та тих, у кого можуть бути таргетні на онкогензалежні пухлини, такі як РЛ, у яких існує ризик прогресування хвороби, пов'язаний із припиненням ІТК (популяція з високим ризиком погіршення перебігу захворювання, зокрема коротший час до прогресування захворювання, плевральний випіт та ураження центральної нервової системи) [66].

Дані інших досліджень підтверджують доцільність застосування ІТК під час гострої фази перебігу коронавірусної інфекції. Так, в одному з досліджень показано, що застосування імунотерапії або хіміотерапії у комбінації з імунотерапією не впливає на ризик госпіталізації при COVID-19, тоді як терапія із застосуванням ІТК пов'язана зі зниженням ризику госпіталізації [59].

Позитивний вплив на показники госпіталізації пацієнтів онкологічного профілю із COVID-19 може бути пов'язаний із тим, що ІТК інгібують внутрішньоклітинну передачу сигналу від EGFR, який задіяний у процесах інфікування клітин різними респіраторними вірусами, у тому числі спорідненими з коронавірусом. У ряді досліджень показано, що застосування ІТК демонструє значний противірусний ефект. Активність проти цитомегаловірусу та вірусу гепатиту С *in vitro* та *in vivo* продемонстрована інгібіторами EGFR — гефітинібом та ерлотинібом [67].

Поряд з цим у новій коронавірусній реальності при застосуванні ІТК необхідно враховувати низку їх особливостей. Так, рентгенологічні ознаки COVID-19 можуть не відрізнятися від пневмоніту, спричиненого терапією РЛ, включаючи імунотерапію, променеву терапію та пероральну терапію ІТК [68].

При цьому варто підкреслити, що застосування пероральних ІТК для лікування метастатичного НДРЛ із онкогенними мутаціями рекомендується продовжувати, оскільки ризик несприятливих явищ, що виникають внаслідок прийому цих препаратів в умовах пандемії COVID-19, поки що невідомий або мінімальний [68].

Для пацієнтів із респіраторними симптомами та результатами комп'ютерної томографії (КТ), що вказують на можливий розвиток пов'язаного з імунотерапією, опроміненням або терапією ІТК пневмоніту, при диференційній діагностиці слід враховувати можливість зараження COVID-19, що може давати аналогічні зміни щодо даних КТ. Подібно до інфекції COVID-19, клінічні симптоми пневмоніту, індукованого терапією онкопатології, часто не є специфічними та включають головним чином кашель (або його погіршення): біль у грудях, задишку та підвищену температуру тіла. Крім того, дані КТ-діагностики в цьому випадку мо-

жуть показувати рентгенологічні зміни, подібні до типових для COVID-19-індукованої пневмонії, тим самим перешкоджаючи дискримінації між двома діагнозами [57]. Ця ситуація може становити діагностичну та терапевтичну дилему. Адже основним методом лікування пневмоніту, викликаного терапією онкопатології, є призначення кортикостероїдів у високих дозах, а стероїди не рекомендуються при COVID-19. На додаток до збору ретельного анамнезу, включно з можливими контактами пацієнта, у цій ситуації надзвичайно важливим є швидке тестування на COVID-19 [68]. І хоча для ІТК, зокрема осимертинібу, частота розвитку пневмоніту становить лише 4%, цю можливість треба враховувати при диференціюванні терапія-індукованого пневмоніту та COVID-19 [57, 69]. Для порівняння, розвиток індукованого хіміотерапією пневмоніту відмічають у близько 16% пролікованих пацієнтів [70]. Крім того, як відомо, цитотоксична хіміотерапія чинить імунодепресивну дію. Особливо важливо, що проведення хіміотерапії протягом 1 міс перед встановленням діагнозу COVID-19 зумовлене вищим ризиком розвитку тяжких ускладнень, пов'язаних із інфекцією [57].

Подовження інтервалу *Q–T* є одним з основних відомих побічних ефектів ІТК [67]. У близько 4% пацієнтів, які отримували ІТК, розвивається подовження інтервалу *Q–T*. Тому одночасне застосування ІТК та препаратів для лікування COVID-19, що здатні впливати на інтервал *Q–T*, може призвести до адитивних ефектів, що може підвищити ризик розвитку серцевих аритмій. Якщо пацієнти приймають препарати для лікування COVID-19 з ризиком подовження інтервалу *Q–T*, можуть знадобитися ретельний моніторинг, корекція дози, тимчасова відміна препаратів. Тому рекомендуються оптимальний медичний нагляд та регулярне проведення електрокардіографії для моніторингу подовження інтервалу *Q–T* у пацієнтів із COVID-19, які отримують лікування щодо РЛ [71].

Клінічний випадок

Під спостереженням в клініці онкології Державного закладу «Дніпропетровський державний медичний університет МОЗ України» знаходилася пацієнтка з рідкісною мутацією — інсерцією EGFR у 20-му екзоні у поєднанні з позитивним PD-L-статусом.

Хвора Б., 1969 р.н. У березні 2018 р. встановлено клінічний діагноз: «Недрібноклітинний неплоскоклітинний рак нижньої частки правої легені pT2a pN0 M0 G2 IB ст.».

Отримала два курси індукційної поліхіміотерапії (карбоплатин + паклітаксел). Проведена операція: радикальна нижня лобектомія справа. Результати патогістологічного дослідження імуногістохімії: помірнодиференційована папілярна аденокарцинома.

У травні 2019 р. виявлені метастази у надключичні лімфовузли справа. Результати патогістологічного дослідження імуногістохімії: помірнодиференційована аденокарцинома із заміщенням до 95%. Проведено молекулярне дослідження метастатичних зразків, яке показало наявність інсерції в 20-му екзоні гена *EGFR*, не виявлено мутацій генів *ALK*, *ROS1*, визначена слабопозитивна експресія PD-L1 (1%).

Рисунок 2 **Динаміка, за даними КТ пацієнтки в ході таргетної терапії:** а) 24.06.2020 р. — прогресування хвороби в легені; б) 14.11.2020 р. — частковий регрес пухлини — 8% за шкалою RECIST 1.1; в) 09.03.2021 р. — новоутворення у правій легені зменшилося з 12 до 6,5 мм; г) 09.03.2021 р. — новоутворення 5 мм в лівій легені зникло

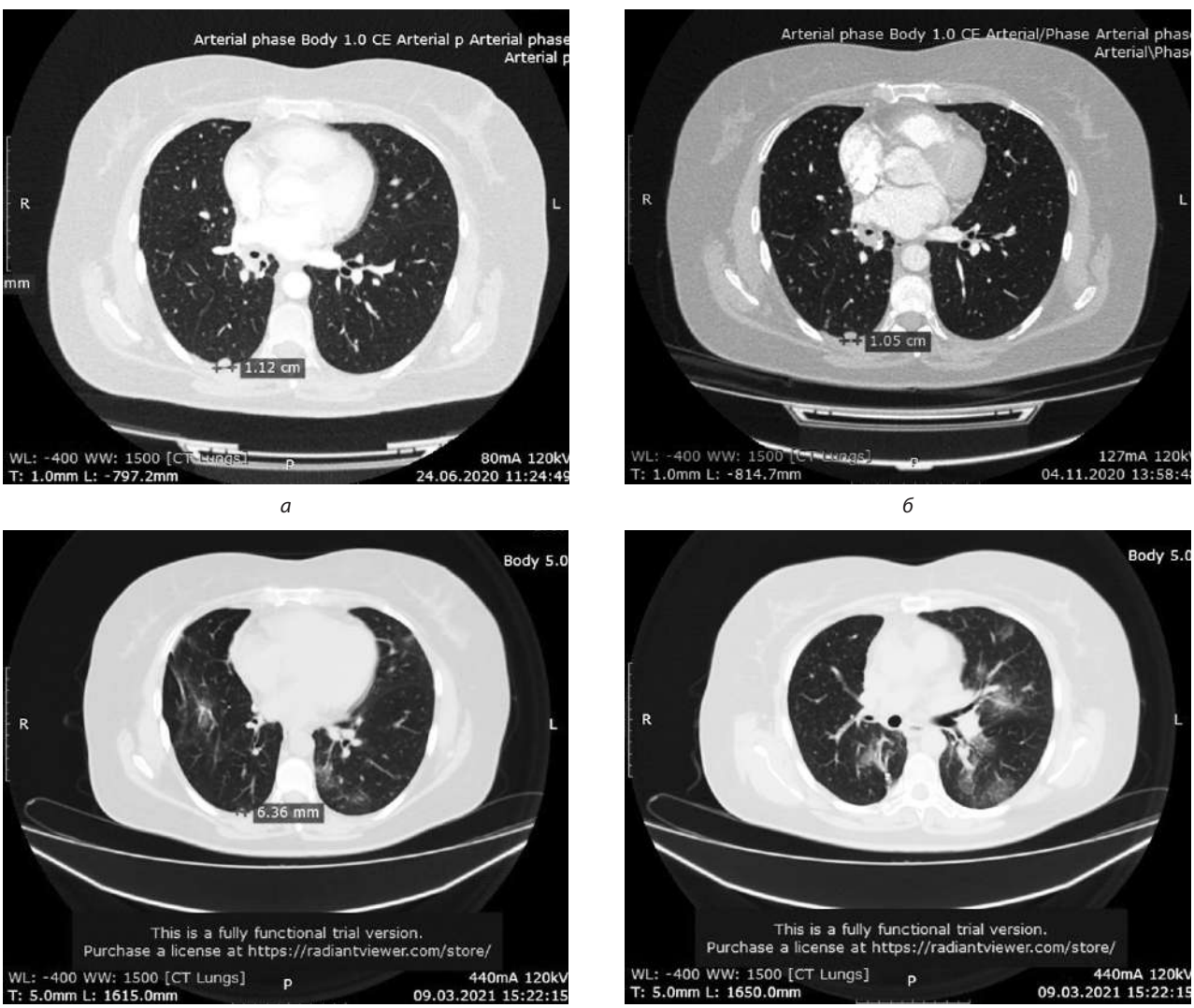

Спочатку пацієнтка отримала 6 курсів поліхіміотерапії (карбоплатин + пеметрексед), потім дистанційну гамма-терапію (сумарна вогнищева доза 40 Гр на середостіння та 40 Гр на праву надключичну ділянку). Зафіксоване прогресування хвороби — метастази в легені (рис. 2*а*). Призначено таргетну терапію ІТК EGFR III покоління — осимертиніб (80 мг), завдяки чому вдалося досягнути стабілізації захворювання через 3 міс терапії (частковий регрес пухлини — 8% за шкалою RECIST 1.1) (рис. 2*б*). Під час застосування осимертинібу відмічали наступні побічні явища:

- слабкість 1-го ступеня протягом усього лікування;
- діарея 1-го ступеня — у період з 3-го тижня, періодично;
- серйозні небажані ефекти не зареєстровані.

З грудня 2021 р. пацієнтка перейшла на дозування осимертинібу 160 мг. На КТ від 09.03.2021 р. новоутворення у правій легені зменшилося з 12 до 6,5 мм (рис. 2*в*). Новоутворення 5 мм в лівій легені зникло (рис. 2*г*). Надключичні лімфовузли, у яких під час біопсії підтверджено прогресію захворювання, — не візуалізувалися.

Захворіла на COVID-19 04.03.2021 р. На спіральній КТ органів грудної порожнини: 30% ураження легень. Госпіталізована у спеціалізоване відділення, отримувала патогенетичне лікування, гормонотерапію, меропенем. Через 2 тиж виписана з одужанням. Продовжує приймати осимертиніб у дозі 160 мг 1 раз на добу. Протягом лікування від COVID-19 прийом осимертинібу не припиняли!

Висновки

Таким чином, можна резюмувати, що, хоча проблема ефективної терапії пацієнтів із НДРЛ з рідкісними мутаціями EGFR залишається досить складною, наразі вдалося наблизитися до її вирішення. Зокрема, дуже обнадійливими виглядають результати досліджень ІТК III покоління, зокрема осимертинібу, який продемонстрував ефективність щодо ЧОВ та ВБП у пацієнтів із НДРЛ та рідкісними мутаціями гена *EGFR*. Варто підкреслити прийнятний рівень токсичності терапії із застосуванням осимертинібу.

□

Список використаної літератури/References:

1. Chen Z., Fillmore C.M., Hammerman P.S. et al. (2014) Non-small-cell lung cancers: a heterogeneous set of diseases. Nature reviews. Cancer, 14(8): 535–546. doi.org/10.1038/nrc3775.
2. Yarden Y., Sliwkowski M.X. (2001) Untangling the ErbB signalling network. Nature reviews. Molecular cell biology, 2(2): 127–137. doi.org/10.1038/35052073.
3. Gschwind A., Fischer O.M., Ullrich A. (2004) The discovery of receptor tyrosine kinases: targets for cancer therapy. Nature reviews. Cancer, 4(5): 361–370. doi.org/10.1038/nrc1360.
4. Burgess A.W. (2008) EGFR family: structure physiology signalling and therapeutic targets. Growth factors, 26(5): 263–274. doi.org/10.1080/08977190802312844.
5. Sabbah D.A., Hajjo R., Sweidan K. (2020) Review on Epidermal Growth Factor Receptor (EGFR) Structure, Signaling Pathways, Interactions, and Recent Updates of EGFR Inhibitors. Curr. Topics Med. Chem., 20(10): 815–834. doi.org/10.2174/1568026620666200303123102.
6. Plönes T., Engel-Riedel W., Stoelben E. et al. (2016) Molecular Pathology and Personalized Medicine: The Dawn of a New Era in Companion Diagnostics-Practical Considerations about Companion Diagnostics for Non-Small-Cell-Lung-Cancer. J. Personal. Med., 6(1): 3. doi.org/10.3390/jpm6010003.
7. Wang D.D., Ma L., Wong M.P. et al. (2015) Contribution of EGFR and ErbB-3 Heterodimerization to the EGFR Mutation-Induced Gefitinib- and Erlotinib-Resistance in Non-Small-Cell Lung Carcinoma Treatments. PloS One, 10(5): e0128360. doi.org/10.1371/journal.pone.0128360.
8. Brambilla E., Gazdar A. (2009) Pathogenesis of lung cancer signalling pathways: roadmap for therapies. Eur. Resp. J., 33(6): 1485–1497. doi.org/10.1183/09031936.00014009.
9. El-Telbany A., Ma P. (2012) Cancer Genes in Lung Cancer. Genes Cancer, 3(7–8): 467–480.
10. Couraud S., Zalcman G., Milleron B. et al. (2012) Lung cancer in never smokers — a review. Eur. J. Cancer, 48(9): 1299–1311. doi.org/10.1016/j.ejca.2012.03.007.
11. Kosaka T., Yatabe Y., Endoh H. et al. (2004) Mutations of the epidermal growth factor receptor gene in lung cancer: biological and clinical implications. Cancer Res., 64(24): 8919–8923. doi.org/10.1158/0008–5472.CAN-04–2818.
12. Shparik Ya.V., Ponomareva O.V., Sokolov V.V. et al. (2020) Prevalence of EGFR gene mutations in Ukrainian patients with locally advanced or metastatic non-small cell lung cancer. Clin. Oncol., 10 (37–38): 10–17. (In Ukr.).
13. Lynch T.J., Bell D.W., Sordella R. et al. (2004) Activating mutations in the epidermal growth factor receptor underlying responsiveness of non-small-cell lung cancer to gefitinib. The New Engl. J. Med., 350(21): 2129–2139. doi.org/10.1056/NEJMoa040938.
14. Paez J.G., Jänne P.A., Lee J.C. et al. (2004) EGFR mutations in lung cancer: correlation with clinical response to gefitinib therapy. Science, 304(5676): 1497–1500. doi.org/10.1126/science.1099314.
15. Sharma S.V., Bell D.W., Settleman J., Haber D.A. (2007) Epidermal growth factor receptor mutations in lung cancer. Nature Reviews. Cancer, 7(3): 169–181. doi.org/10.1038/nrc2088.
16. Yatabe Y., Mitsudomi T. (2007) Epidermal growth factor receptor mutations in lung cancers. Pathol. Internat., 57(5): 233–244. doi.org/10.1111/j.1440–1827.2007.02098.x.
17. Yoneda K., Tanaka F. (2018) Molecular diagnosis and targeting for lung cancer. In: Molecular Diagnosis and Targeting for Thoracic and Gastrointestinal Malignancy. Y. Shimada, K. Yanaga (Eds.). Springer Nature Singapore, Singapore, 1–32.
18. Kobayashi Y., Mitsudomi T. (2016) Not all epidermal growth factor receptor mutations in lung cancer are created equal: Perspectives for individualized treatment strategy. Cancer Sci., 107(9): 1179–1186. doi.org/10.1111/cas.12996.
19. Saito M., Shiraishi K., Kunitoh H. et al. (2016) Gene aberrations for precision medicine against lung adenocarcinoma. Cancer Sci., 107(6): 713–720. doi.org/10.1111/cas.12941.
20. Siegelin M., Borczuk A. (2014) Epidermal growth factor receptor mutations in lung adenocarcinoma. Lab. Invest., 94: 129–137.
21. Masood A., Kancha R.K., Subramanian J. (2019) Epidermal growth factor receptor (EGFR) tyrosine kinase inhibitors in non-small cell lung cancer harboring uncommon EGFR mutations: Focus on afatinib. In: Seminars in oncology, 46(3): 271–283.
22. Kim E.Y., Cho E.N., Park H.S. et al. (2016) Compound EGFR mutation is frequently detected with co-mutations of actionable genes and associated with poor clinical outcome in lung adenocarcinoma. Cancer Biol. Ther., 17(3): 237–245.
23. portal.gdc.cancer.gov
24. Shen Y.C., Tseng G.C., Tu C.Y. et al. (2017) Comparing the effects of afatinib with gefitinib or Erlotinib in patients with advanced-stage lung adenocarcinoma harboring non-classical epidermal growth factor receptor mutations. Lung Cancer, 110: 56–62.
25. Kuiper J.L., Hashemi S.M.S., Thunnissen E. et al. (2016) Non-classic EGFR mutations in a cohort of Dutch EGFR-mutated NSCLC patients and outcomes following EGFR-TKI treatment. Br. J. Cancer, 115(12): 1504–1512.
26. Krawczyk P., Kowalski D.M., Ramlau R. et al. (2017) Comparison of the effectiveness of erlotinib, gefitinib, and afatinib for treatment of non-small cell lung cancer in patients with common and rare EGFR gene mutations. Oncol. Letters, 13(6): 4433–4444.
27. Gallant J.N., Sheehan J.H., Shaver T.M. et al. (2015) EGFR kinase domain duplication (EGFR-KDD) is a novel oncogenic driver in lung cancer that is clinically responsive to afatinib. Cancer Discov., 5(11): 1155–1163.
28. Konduri K., Gallant J.N., Chae Y.K. et al. (2016) EGFR fusions as novel therapeutic targets in lung cancer. Cancer Discov., 6(6): 601–611.
29. Kohsaka S., Nagano M., Ueno T. et al. (2017) A method of high-throughput functional evaluation of EGFR gene variants of unknown significance in cancer. Sci. Translat. Med., 9(416): 10.1126/scitranslmed.aan6566 pii:eaan6566.
30. Tsao M.S., Sakurada A., Cutz J.C. et al. (2005) Erlotinib in lung cancer — molecular and clinical predictors of outcome. New Engl. J. Med., 353(2): 133–144. doi.org/10.1056/NEJMoa050736.
31. Shaw A.T., Kim D.W., Nakagawa K. et al. (2013) Crizotinib versus chemotherapy in advanced ALK-positive lung cancer. New Engl. J. Med., 368(25): 2385–2394. doi.org/10.1056/NEJMoa1214886.
32. Castellanos E., Feld E., Horn L. (2017) Driven by Mutations: The Predictive Value of Mutation Subtype in EGFR-Mutated Non-Small Cell Lung Cancer. J. Thor. Oncol., 12(4): 612–623. doi.org/10.1016/j.jtho.2016.12.014.
33. Jiang T., Zhou C. (2014) Clinical activity of the mutant-selective EGFR inhibitor AZD9291 in patients with EGFR inhibitor-resistant non-small cell lung cancer. Translat. Lung Cancer Res., 3(6): 370–372. doi.org/10.3978/j.issn.2218–6751.2014.08.02.
34. O'Kane G.M., Bradbury P.A., Feld R. et al. (2017) Uncommon EGFR mutations in advanced non-small cell lung cancer. Lung cancer (Amsterdam, Netherlands), 109: 137–144. doi.org/10.1016/j.lungcan.2017.04.016.
35. Yang J.C., Sequist L.V., Geater S.L. et al. (2015) Clinical activity of afatinib in patients with advanced non-small-cell lung cancer harbouring uncommon EGFR mutations: a combined post-hoc analysis of LUX-Lung 2, LUX-Lung 3, and LUX-Lung 6. Lancet Oncol., 16: 830–838.
36. Yang J.C., Wu Y.L., Schuler M. et al. (2015) Afatinib versus cisplatin-based chemotherapy for EGFR mutation-positive lung adenocarcinoma (LUX-Lung 3 and LUX-Lung 6): analysis of overall survival data from two randomised, phase 3 trials. Lancet Oncol., 16: 141–151.
37. Qin Y., Jian H., Tong X. et al. (2020) Variability of EGFR exon 20 insertions in 24 468 Chinese lung cancer patients and their divergent responses to EGFR inhibitors. Mol. Oncol., 14(8): 1695–1704.
38. van Veggel B., Santos J.V.M.R., Hashemi S.M.S. et al. (2020) Osimertinib treatment for patients with EGFR exon 20 mutation positive non-small cell lung cancer. Lung Cancer, 141: 9–13.
39. Cho J.H., Lim S.H., An H.J. et al. (2020) Osimertinib for patients with non–small-cell lung cancer harboring uncommon EGFR mutations: a multicenter, open-label, phase II trial (KCSG-LU15–09). J. Clin. Oncol., 38(5): 488.

40. Piotrowska Z., Wang Y., Sequist L.V., Ramalingam S.S. (2020) ECOG-ACRIN 5162: A phase II study of osimertinib 160 mg in NSCLC with EGFR exon 20 insertions. J. Clin. Oncol., 38(15): 9513–9513.
41. Ji J., Aredo J.V., Piper-Vallillo A. et al. (2020) Osimertinib in non-small cell lung cancer (NSCLC) with atypical EGFR activating mutations: A retrospective multicenter study. J. Clin. Oncol., 38(15): 9570–9570.
42. Bie Y., Wang J., Xiong L. et al. (2021) Lung adenocarcinoma organoids harboring EGFR 19Del and L643V double mutations respond to osimertinib and gefitinib: A case report. Medicine, 100(11): e24793. doi.org/10.1097/MD.0000000000024793.
43. Okuno T., Arakawa S., Yoshida T., Ohe Y. (2020) Efficacy of osimertinib in a patient with leptomeningeal metastasis and EGFR uncommon S768I mutation. Lung Cancer, 143: 95–96.
44. Shan C.G., Wang H., Lin T. et al. (2021) A non-small cell lung cancer (NSCLC) patient with leptomeningeal metastasis harboring rare epidermal growth factor receptor (EGFR) mutations G719S and L861Q benefited from doubling dosage of osimertinib: a case report. Annals of palliative medicine, apm-20–2556. doi.org/10.21037/apm-20–2556.
45. Ma C., Zhang J., Tang D. et al. (2020) Tyrosine kinase inhibitors could be effective against non-small cell lung cancer brain metastases harboring uncommon EGFR mutations. Front. Oncol., 10: 224.
46. Stirling R.G., Chau C., Shareh A. et al. (2021) Recent Advances on the Role of EGFR Tyrosine Kinase Inhibitors in the Management of NSCLC With Uncommon, Non Exon 20 Insertions, EGFR Mutations. J. Thorac. Oncol., 16(5): 784–797.
47. Brown H., Vansteenkiste J., Nakagawa K. et al. (2018) MA15. 03 PD-L1 expression in untreated EGFRm advanced NSCLC and response to osimertinib and SoC EGFR-TKIs in the FLAURA trial. J. Thorac. Oncol., 13(10): 408.
48. Wang Z., Cheng Y., An T. et al. (2018) Detection of EGFR mutations in plasma circulating tumour DNA as a selection criterion for first-line gefitinib treatment in patients with advanced lung adenocarcinoma (BENEFIT): a phase 2, single-arm, multicentre clinical trial. The Lancet Resp. Med., 6(9): 681–690.
49. Lai G.G., Lim T.H., Lim J. et al. (2019) Clonal MET amplification as a determinant of tyrosine kinase inhibitor resistance in epidermal growth factor receptor-mutant non-small-cell lung cancer. J. Clin. Oncol., 37(11): 876–884.
50. Sequist L.V., Han J.Y., Ahn M.J. et al. (2020) Osimertinib plus savolitinib in patients with EGFR mutation-positive, MET-amplified, non-small-cell lung cancer after progression on EGFR tyrosine kinase inhibitors: interim results from a multicentre, open-label, phase 1b study. Lancet. Oncol., 21(3): 373–386. doi.org/10.1016/S1470-2045(19)30785-5.
51. Jänne P.A., Yang J.C.H., Kim D.W. et al. (2015) AZD9291 in EGFR inhibitor-resistant non-small-cell lung cancer. New Engl. J. Med., 372(18): 1689–1699.
52. Peters M.L.B., Costa D.B., Rangachari D. (2017) Compound uncommon EGFR mutations in a patient with advanced NSCLC and durable response to sequential EGFR targeted therapies. J. Thorac. Oncol., 12(4): 35–36.
53. Qin B.D., Jiao X.D., Yuan L.Y. et al. (2018) The effectiveness of afatinib and osimertinib in a Chinese patient with advanced lung adenocarcinoma harboring a rare triple EGFR mutation (R670W/H835L/L833V): a case report and literature review. OncoTargets and therapy, 11: 4739.
54. Yang M., Tong X., Xu X. et al. (2018) Case report: osimertinib achieved remarkable and sustained disease control in an advanced non-small-cell lung cancer harboring EGFR H773L/V774M mutation complex. Lung Cancer, 121: 1–4.
55. Roeper J., Falk M., Chalaris-Rißmann A. et al. (2020) TP53 co-mutations in EGFR mutated patients in NSCLC stage IV: A strong predictive factor of ORR, PFS and OS in EGFR mt+ NSCLC. Oncotarget, 11(3): 250–264. doi.org/10.18632/oncotarget.27430.
56. Wao H., Mhaskar R., Kumar A. et al. (2013) Survival of patients with non-small cell lung cancer without treatment: a systematic review and meta-analysis. Syst. rev., 2(1): 1–11.
57. Calabrò L., Peters S., Soria J. C. et al. (2020) Challenges in lung cancer therapy during the COVID-19 pandemic. Lancet Resp. Med., 8(6): 542–544.
58. Dai M.Y., Liu D.B., Liu M. et al. (2020) Abstract CT406: Patients with cancer appear more vulnerable to SARS-COV-2: A multi-center study during the COVID-19 outbreak. Cancer Res., 80(16): 406. DOI: 10.1158/1538–7445.AM2020-CT406.
59. Horn L., Whisenant J.G., Torri V. et al. (2020) Thoracic Cancers International COVID-19 Collaboration (TERAVOLT): Impact of type of cancer therapy and COVID therapy on survival. J. Clin. Oncol., 38 (3818): LBA111.
60. Zhang L., Zhu F., Xie L. et al. (2020) Clinical characteristics of COVID-19-infected cancer patients: a retrospective case study in three hospitals within Wuhan, China. Ann. Oncol., 31(7): 894–901.
61. Liang W., Guan W., Chen R. et al. (2020) Cancer patients in SARS-CoV-2 infection: a nationwide analysis in China. Lancet Oncol., 21(3): 335–337.
62. Rogado J., Pangua C., Serrano-Montero G. et al. (2020) Covid-19 and lung cancer: A greater fatality rate? Lung Cancer, 146: 19–22. doi.org/10.1016/j.lungcan.2020.05.034.
63. Addeo A., Obeid M., Friedlaender A. (2020) COVID-19 and lung cancer: risks, mechanisms and treatment interactions. J. Immunother. Cancer, 8(1): e000892. doi.org/10.1136/jitc-2020–000892.
64. Curigliano G., Banerjee S., Cervantes A. et al. (2020) Managing cancer patients during the COVID-19 pandemic: an ESMO multidisciplinary expert consensus. Ann. Oncol., 31(10): 1320–1335.
65. Kuderer N.M., Choueiri T.K., Shah D.P. et al. (2020) Clinical impact of COVID-19 on patients with cancer (CCC19): a cohort study. The Lancet, 395(10241): 1907–1918.
66. Chaft J.E., Oxnard G.R., Sima C.S. et al. (2011) Disease flare after tyrosine kinase inhibitor discontinuation in patients with EGFR-mutant lung cancer and acquired resistance to erlotinib or gefitinib: implications for clinical trial design. Clin. Cancer Res., 17(19): 6298–6303.
67. Weisberg E., Parent A., Yang P. L. et al. (2020) Repurposing of kinase inhibitors for treatment of COVID-19. Pharm. Res., 37(9): 1–29. doi.org/10.1007/s11095–020–02851–7.
68. Singh A.P., Berman A.T., Marmarelis M.E. et al. (2020) Management of lung cancer during the COVID-19 pandemic. JCO Oncol. Pract., 16(9): 579–586.
69. Soria J.C., Ohe Y., Vansteenkiste J. et al. (2018) Osimertinib in untreated EGFRmutated advanced non-small cell lung cancer. N. Engl. J. Med., 378: 113–25.
70. Magee D.E., Hird A.E., Klaassen Z. et al. (2020) Adverse event profile for immunotherapy agents compared with chemotherapy in solid organ tumors: a systematic review and meta-analysis of randomized clinical trials. Ann. Oncol., 31: 50–60.
71. Baburaj G., Thomas L., Rao M. (2021) Potential Drug Interactions of Repurposed COVID-19 Drugs with Lung Cancer Pharmacotherapies. Arch. Med. Res., 52(3): 261–269. doi.org/10.1016/j.arcmed.2020.11.006.

Targeted therapy of non-small cell lung cancer with rare EGFR gene mutations

O.A. Sukhoversha

Municipal Non-Profit Enterprise «City Clinical Hospital № 4» of the Dnipro City Council, Dnipro, Ukraine

Abstract. The treatment of choice for patients with EGFR mutation-positive non-small cell lung cancer (NSCLC) is an EGFR tyrosine kinase inhibitor (TKI). Most clinical trial data with these agents are limited to patients with the common activating EGFR mutations as follows: exon 19 deletions and exon 21 L858R point mutations. However, a significant proportion of patients with NSCLC harbor uncommon EGFR mutations that have variable sensitivity to different EGFR TKIs. Owing to its molecular structures, osimertinib has broader inhibitory profiles than the first-generation agents. Nevertheless, the paucity of prospective clinical data, the wide heterogeneity of uncommon mutations, and the existence of compound mutations often complicate treatment decisions in this patient subgroup. The following we collate clinical data on the efficacy of third generation TKIs, in particular osimertinib, in patients with NSCLC and rare or complex EGFR mutations. Particular attention is paid to the treatment of this subgroup of patients in the active phase of the COVID-19 disease, including the results of our own observations.

Key words: non-small cell lung cancer, EGFR gene, EGFR gene mutations.

Відомості про автора:

Суховерша Олександр Анатолійович — доктор медичних наук, доцент, Хірургічний торакальний центр онкологічного профілю Комунального некомерційного підприємства «Міська клінічна лікарня № 4» Дніпровської міської ради, Дніпро, Україна.

Адреса для кореспонденції:

Суховерша Олександр Анатолійович

49102, Дніпро, вул. Ближня, 31, sukhoversha@ukr.net

Information about the author:

Sukhoversha Oleksandr A. — Doctor of Medical Sciences, Thoracic Surgical Center of the Oncological Profile of the Municipal Non-Profit Enterprise «City Clinical Hospital № 4» of the Dnipro City Council, Dnipro, Ukraine.

Address for correspondence:

Oleksandr Sukhoversha

49102, Dnipro, Bluzhnya st., 31, sukhoversha@ukr.net

Надійшла до редакції/Received: 10.06.2021

Прийнято до друку/Accepted: 14.06.2021